

ИНФОРМАТИВНОСТЬ ИНДЕКСОВ ПЕРИФЕРИЧЕСКОЙ КРОВИ В ДИАГНОСТИКЕ ЭТИОЛОГИИ ПОРАЖЕНИЯ ЗРИТЕЛЬНОГО НЕРВА

Жалалова Д.З., Алиев М.А., Норматова Н.М.

*Самаркандский государственный медицинский университет, Самарканд,
Узбекистан.*

Аннотация: Наряду с пандемией новой коронавирусной инфекции проблема поражения органа зрения в результате некомпенсированной дислипидемии остается актуальной. При дислипидемии развивается системное поражение сосудов – эндотелиоз. Бульбарная конъюнктивит и сосуды глазного яблока на сегодняшний день достаточно изучены практически при всех соматических состояниях, включая артериальную гипертонию, ишемическую болезнь сердца, метаболический синдром [1].

Ключевые слова: невриты, папиллиты, оптиконеуропатия,

Заболевания диска зрительного нерва можно разделить на три основные группы: воспалительные (невриты, папиллиты), сосудистые (ишемия зрительного нерва) и дегенеративные (атрофия зрительного нерва) [2]. Патология зрительного нерва отличается вариабельностью жалоб и симптомов. По данным исследователей, в период с 2018 по 2020 год у лиц старше 60 лет чаще была диагностирована передняя ишемическая оптиконеуропатия [3; 4]. Также отмечается рост заболеваемости, увеличение среди заболевших числа пациентов молодого возраста [4]. Визуализация диска зрительного нерва (ДЗН) информативна для констатации изменений нервной ткани и сосудистого пучка. Сосудистая и воспалительная патологии ДЗН при офтальмоскопии глазного дна имеют схожую картину (отек диска зрительного нерва и ватоподобный отек сетчатки вокруг него; наличие небольших геморрагий в виде полос на поверхности диска и в перипапиллярной зоне, расположенных в слое нервных волокон; возможное формирование «мягкого экссудата» на поверхности диска зрительного нерва) [1; 3; 4]. Макулярный отёк должен настроить офтальмолога на мультидисциплинарный подход с дополнительными лабораторными исследованиями для установления его этиологии, что определит дальнейшую тактику ведения пациентов. Так, при наличии макулярного отёка необходимо исключить наличие иммуно воспалительных, инфекционных, онкологических и метаболических заболеваний, которые могут протекать с явлениями эндотелиоза сосудов [5]. Поэтому не всегда возможно понять этиологию процесса, основываясь лишь на данных офтальмоскопии. Для верификации сосудистого или воспалительного поражения ДЗН возможно использование индекса периферической крови – маркера вирусных инфекций. Кроме того, необходимо исключение вирусной этиологии поражения, ведущего к эндотелиозу сосудов организма.

Цель исследования заключается в представлении клинического анализа особенностей течения передней ишемической оптиконеуропатии на фоне вялотекущей герпесвирусной инфекции у пациентки среднего возраста.

Материалы и методы исследования. Пациентка Б., 45 лет, поступила в офтальмологическое отделение ГБУЗ ТО «ОКБ № 2» по экстренным показаниям 14.02.2022 г. с жалобами на снижение зрения, темное пятно перед правым глазом. Анамнез заболевания. Со слов пациентки, 01.02.22 года по служебным делам осуществляла перелет чартерным рейсом, все пассажиры которого, за исключением её и ещё троих человек, заболели COVID-19. На второй день после полета отметила повышение температуры до субфебрильных цифр в течение суток, самостоятельно принимала жаропонижающие препараты. Пациентка обследована на новую коронавирусную инфекцию экспресс-методом дважды, результаты отрицательные. Впервые жалобы на снижение зрения правого глаза появились 08.02.2022, по поводу них пациентка обратилась в Филатовскую клинику, было назначено лечение неврологом амбулаторно по поводу вегетососудистой дистонии. 14.02.2022 года отметила увеличение размеров пятна перед глазом. Из анамнеза жизни известно, что периодически повышается АД до 140/85 мм рт. ст., постоянно гипотензивную терапию не получает. Другие хронические неинфекционные заболевания отрицает. Хирургических вмешательств не было. Аллергологический анамнез не отягощен. Перенесенную новую коронавирусную инфекцию отрицает. В сентябре 2021 года ревакцинирована вакциной «Гам-КОВИД-Вак».

Результаты исследования и их обсуждение. Особенности состояния пациентки при поступлении: выявлено отсутствие патологических изменений соматического и неврологического статуса. Локальный статус при поступлении: Visus OD - 0,08 н/к; Visus OS с диафрагмой - 1,0. OD - спокоен. Тонометрия по Маклакову - 18 мм рт. ст. Роговица прозрачная. Передняя камера средней глубины, влага прозрачная. При осмотре конъюнктивы обращают на себя внимание дополнительные сосуды эписклеры в нижневнутреннем сегменте глазного яблока. Зрачок медикаментозно расширен, круглый. Рефлекс глазного дна розовый. Глазное дно: ДЗН бледный, отечный, границы ступеваны, проминирует в стекловидное тело. Артерии резко сужены, вены расширены, калибр неравномерный. В макулярной области имеется пастозность, ступеванность макулярного рефлекса, периферия сетчатки без особенностей. OS - спокоен. Тонометрия по Маклакову - 17 мм рт. ст. При осмотре конъюнктивы определяются дополнительные сосуды эписклеры в проекции глазной щели и нижневнутреннем сегменте глазного яблока. Роговица прозрачная. Передняя камера средней глубины, влага прозрачная. Зрачок медикаментозно расширен, круглый. Рефлекс глазного дна розовый. Глазное дно: ДЗН бледно-розовый, границы четкие. Артерии умеренно сужены, вены умеренно расширены. Макулярная область и периферия без особенностей.

В общем анализе крови от 14.02.2022 процентное содержание моноцитов составило 2,5%, что является снижением (норма 4–12%). Все остальные анализы в пределах

нормы. Проведена КТ головного мозга. Заключение: КТ-признаков кровоизлияния на момент исследования не выявлено. По ЭКГ - синусовый ритм, ЧСС - 67 уд./мин. УЗДГ сосудов экстракраниального бассейна от 16.02.2022: в луковице внутренней сонной артерии (ВСА) комплекс интима-медиа (КИМ) утолщен до 0,11 см. Заключение: начальные склеротические изменения луковицы ВСА, данных за гемодинамически значимые нарушения проходимости не выявлено. Асимметрия скоростных показателей по позвоночным артериям (ПА) на экстракраниальном уровне. УЗДГ сосудов интракраниального бассейна от 16.02.2022: снижение скоростных показателей кровотока по средней мозговой артерии (СМА), передней мозговой артерии (ПМА), задней мозговой артерии (ЗМА) с обеих сторон. Недостаточность кровотока по обеим ПА на транскраниальном уровне. Выставлен диагноз: передняя ишемическая оптическая нейропатия правого глаза. Проведено следующее лечение. Спазмолитическая терапия - дротаверин р-р д/ин. 20 мг/мл по 2 мл 1 раз в день внутримышечно 3 дня. Диуретическая терапия - маннитол 150 мг/мл по 400 мл 1 раз в день внутривенно-капельно 2 дня; ацетазоламид 250 мг по 1 шт. 2 раза в день перорально 4 дня. Сосудистая терапия - пентоксифиллин 20 мг/мл по 5 мл + натрия хлорид 0.9% по 200 мл 1 раз в день внутривенно-капельно 6 дней. Местная терапия - атропин 0.1% по 0,3 мл + дексаметазон 4 мг/мл по 0,3 мл + лидокаин 20 мг/мл по 0,3 мл 1 раз в день ретробульбарно 7 дней; дексаметазон 0.1% по 0,05 мл 4 раза в день эпибульбарно 2 дня; тропикамид 10 мг/мл по 0,05 мл 1 раз в день эпибульбарно 7 дней.

Локальный статус при выписке 21.02.2022: Visus OD с диафрагмой 0,1-0,2 н/к; Visus OS с диафрагмой - 1,0. OD - спокоен. Роговица прозрачная. Передняя камера средней глубины, влага прозрачная. Зрачок медикаментозно расширен, круглый. Рефлекс глазного дна розовый. Глазное дно: ДЗН бледный, отек уменьшился, границы стали более четкими, проминирует в стекловидное тело меньше. Единичные штрихообразные кровоизлияния на ДЗН стали менее выраженными. Артерии резко сужены, вены расширены. В макулярной области сохраняется пастозность сетчатки, периферия без особенностей. OS - спокоен. Роговица прозрачная. Передняя камера средней глубины, влага прозрачная. Зрачок медикаментозно расширен, круглый. Рефлекс глазного дна розовый. Глазное дно: ДЗН бледно-розовый, границы четкие. Артерии умеренно сужены, вены умеренно полнокровны. Макулярная область и периферия без особенностей. На фоне проводимого лечения зрение у пациентки повысилось, выписывается с улучшением. Дальнейшие рекомендации: наблюдение у офтальмолога, терапевта и невролога по месту жительства. Рекомендовано продолжение медикаментозной терапии: дорзоламид 2% по 1 капле 2 раза в день - 3 недели под контролем ВГД, дексаметазон 0,1% по 1 капле 4 раза в день - 14 дней; в оба глаза метилэтилпиридинол 1% по 1 капле 3 раза в день - 1 месяц; пентоксифиллин 100 мг по 2 табл. 3 раза в день - 3 недели, танакан 40 мг по 1 табл. 3 раза в день - 1 месяц, этилметилгидроксипиридина сукцинат 125 мг по 1 табл. 3 раза в день - 1 месяц, семакс 0.1% по 2 капли в каждый носовой ход 3 раза в день - 7 дней.

Пациентке после выписки из стационара 22.02.2022 в условиях ГАУЗ ТО «ОФТД» была проведена оптическая когерентная томография (ОКТ) макулярной зоны и ДЗН (рис. 1), подтвержден диагноз передней ишемической оптической нейропатии с макулярным отеком нейроэпителия правого глаза. Рекомендовано продолжить курс консервативной терапии в полном объеме.

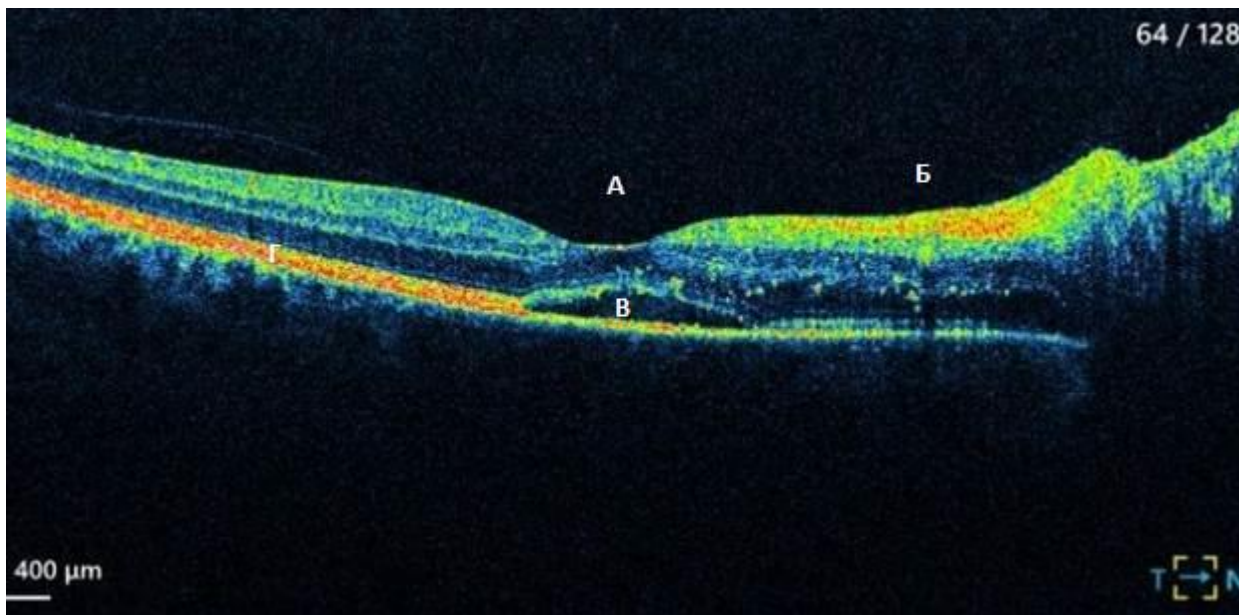


Рис. 1. Оптическая когерентная томография макулярной зоны правого глаза (22.02.2022): фовеолярное углубление деформировано (А); толщина сетчатки увеличена во внутреннем секторе, отёк нейроэпителия сетчатки с распространением от ДЗН (Б); субфовеолярно определяется щелевидная отслойка нейроэпителия сетчатки (В); пигментный эпителий сетчатки не изменен (Г)

Далее 24.02.2022 г. пациентка обратилась на консультацию к офтальмологу в Университетскую многопрофильную клинику ТюмГМУ. Из данных представленной медицинской документации было выяснено, что пациентка наблюдается у эндокринолога. Заключение эндокринолога: многоузловой (нетоксический) зоб. ВОЗ-I. Фолликулярная опухоль правой доли щитовидной железы (Bethesda IV). По поводу заболевания щитовидной железы консультирована в ФГБУ «НМИЦ эндокринологии» Минздрава России, с рекомендациями динамического наблюдения без медикаментозной коррекции. По данным общего анализа крови был посчитан лейкоцитарный индекс в момент поступления пациентки в офтальмологическое отделение (14.02.2022) и в динамике на момент осмотра по следующей формуле. Маркер вирусных инфекций (МВИ) = (лимфоциты %) / (моноциты %). МВИ - 12,2 при обращении в офтальмологическое отделение. Результаты анализов выявили следующие показатели. Общий анализ крови от 23.02.2022 в пределах нормы, МВИ - 3,1. В биохимическом анализе крови от 23.02.2022 выявлено пограничное значение триглицеридов - 2,19 ммоль/л, пограничное значение общего уровня холестерина - 5,8 ммоль/л, ЛПВП - 0,85 ммоль/л (низкий уровень), и также выявлен высокий уровень ЛПНП - 4,3 ммоль/л,

что свидетельствует о наличии у пациентки нарушения липидного обмена. Показатель Д-димера составил 652 нг/мл (при норме у небеременных женщин менее 443 нг/мл). Повышение Д-димера указывает на нарушение свёртывающей системы крови, что может присутствовать при инфекционных, воспалительных, аутоиммунных заболеваниях, протекающих в организме, и требует дальнейшего обследования. В офтальмологическом статусе динамики не отмечено. Учитывая изменение сосудов бульбарной конъюнктивы (дополнительные сосуды эписклеры), изменения сосудов сетчатки обоих глаз, данные лабораторных показателей, пациентке был выставлен диагноз: глазной ишемический синдром обоих глаз (на фоне дислипидемии). Передняя ишемическая нейрооптикопатия правого глаза вследствие вялотекущей вирусной инфекции простого герпеса 1 типа. Многоузловой (нетоксический) зоб. ВОЗ-I. Фолликулярная опухоль правой доли щитовидной железы (Bethesda IV). Назначено дообследование с целью уточнения этиологии процесса и состояния соматического статуса: количественный анализ слюны методом ПЦР на вирус простого герпеса 1, 2, 6 типа, Эпштейна-Барр, цитомегаловирус; количественный анализ периферической крови на токсоплазмоз с последующей консультацией инфекциониста. Повторное исследование ОКТ сетчатки и аутофлюоресценции обоих глаз. Проведена коррекция лечения до результатов обследования. Добавлено местно: раствор офтальмоферона по 1 капле 6 раз в день в течение 3 дней, затем 4 раза в день до 1 месяца; раствор бромсинака утро, вечер на 2-3 месяца правый глаз. Системно: таблетки ацикловир 400 мг 4 раза в день в течение 10 дней. Барокамера № 5. При молекулярной диагностике методом ПЦР выявлен вирус простого герпеса 1 типа (HSV 1) 5,7x10⁴ копий/обр. Пациентка 27.02.2022 осмотрена инфекционистом. Выставлен следующий диагноз: вирус простого герпеса 1 типа, первично приобретенная форма, реактивация. Передняя ишемическая оптиконейропатия правого глаза. Билиарный сладж (по результатам УЗИ органов брюшной полости). Рекомендовано лечение: валацикловир 1000 мг по 1 таблетке 3 раза в день 10 дней, виферон 1000000 Ед по 1 свече 2 раза в день 14 дней, амиксин 125 мг 1 таблетка 1 раз в день первые 2 дня, затем по 1 таблетке раз в 48 часов, 20 таблеток на курс лечения, офтальмоферон по 1 капле 5 раз в день эпibuльбарно 7 дней, витамин Д 500 Ед 1 капля 1 раз в день длительно, урсосан 250 мг по 3 капсулы в день в течение 3 месяцев. Пациентка 10.03.22 г. приглашена на осмотр офтальмологом в динамике на фоне лечения у инфекциониста. По результатам оптической когерентной томографии макулярной зоны (рис. 2, 4) и аутофлюоресцентной ангиографии (рис. 3, 5) обоих глаз подтверждается двусторонность процесса. На структурных снимках ОКТ правого глаза выявлена положительная динамика - регресс макулярного отека, левого глаза - определяется активный процесс в стекловидном теле, прилежащем к сетчатке, интрастромальные включения. На ангиографии артерии умеренно сужены, вены умеренно полнокровны, по ходу верхней сосудистой аркады левого глаза определяются сосудистые аномалии и гиперфлюоресцирующие пятна на заднем полюсе соответствующих очажкам накопления липофусцина фовеолярной и парафовеолярной областей обоих глаз.

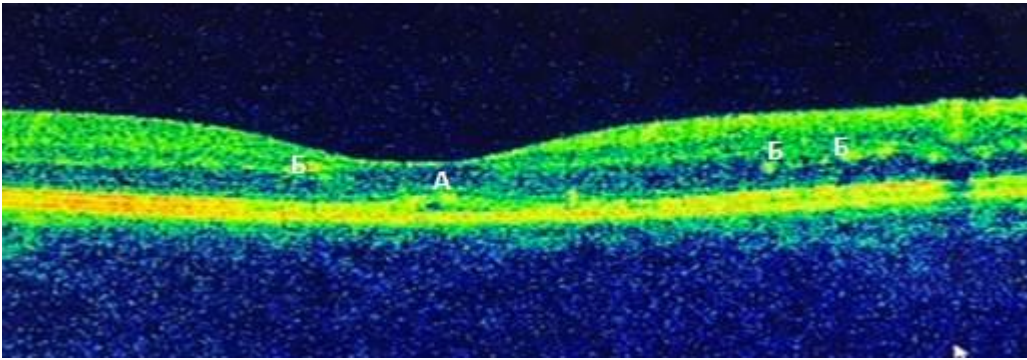


Рис. 2. Оптическая когерентная томография макулярной зоны правого глаза (10.03.2022): субфовеолярно определяется остаточный отёк нейроэпителия (А); интрастромальные включения (Б)

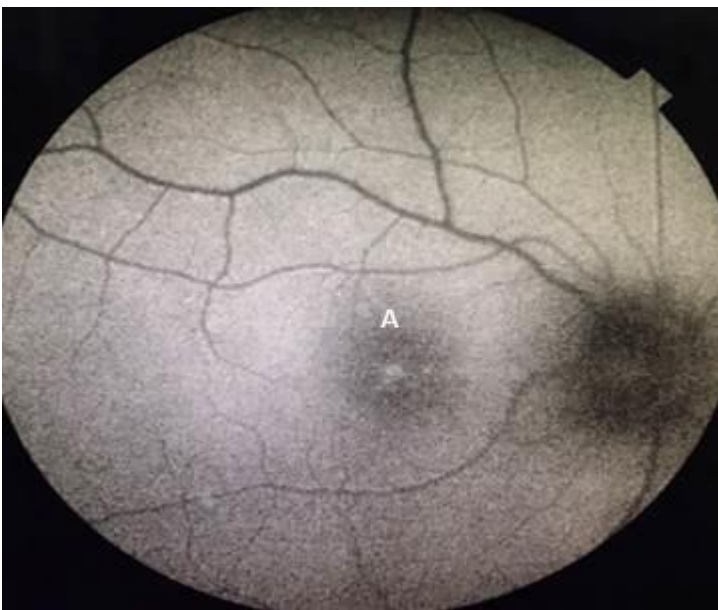

Рис. 3. Аутофлуоресцентная ангиография правого глаза (10.03.2022): гиперфлуоресцирующие пятна на заднем полюсе соответствующих очажкам накопления липофуцина фовеолярной и парафовеолярной областей (А)

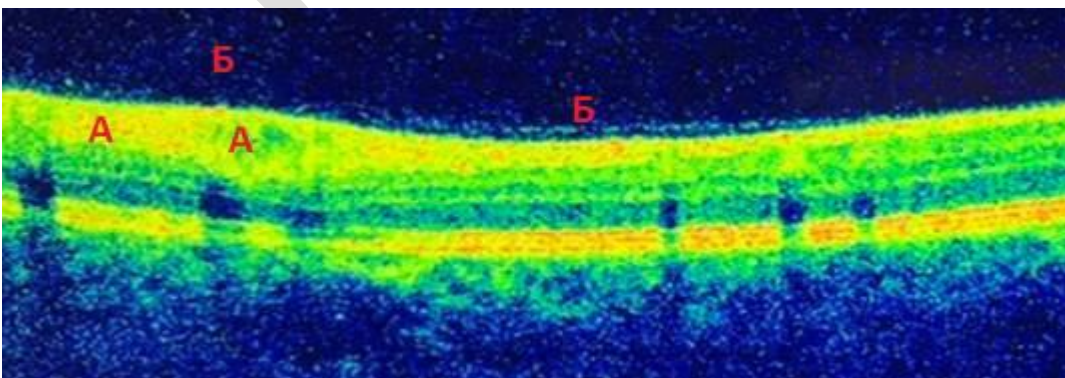


Рис. 4. Оптическая когерентная томография макулярной зоны левого глаза (10.03.2022): интрастромальные включения (А), пристеночные включения в стекловидном теле (Б)

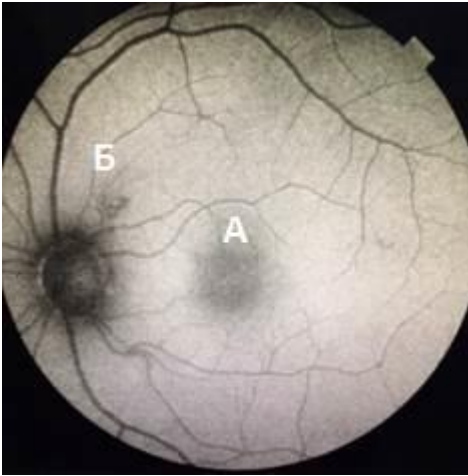

Рис. 5. Аутофлюоресцентная ангиография левого глаза (10.03.2022): гиперфлюоресцирующие пятна на заднем полюсе соответствующих очажкам накопления липофусцина фовеолярной и парафовеолярной областей (А); сосудистые аномалии (Б)

Таким образом, наличие у пациента глазного ишемического синдрома с заинтересованностью заднего полюса глазного яблока (ДЗН и макулярной области) на фоне повышения температуры до субфебрильных цифр в течение суток должно насторожить врача в отношении реактивации ранее приобретенного вируса простого герпеса 1 типа.

Выводы. Клинический пример демонстрирует наличие у пациентки передней ишемической оптиконеуропатии на фоне вялотекущей герпесвирусной инфекции, что может подтвердить отек ДЗН, его бледность, проминенция в стекловидное тело, единичные штрихообразные кровоизлияния на ДЗН, пастозность макулярной зоны сетчатки. Заподозрить вирусную этиологию поражения диска зрительного нерва можно было на основании расчёта индекса периферической крови, в частности маркера вирусных инфекций, значение которого составило 12,2 при манифестации клинических проявлений. Необходим мультидисциплинарный подход к диагностике и лечению таких пациентов в целях предупреждения снижения зрения и повышения качества жизни.

і. Литература

1. Касимова М.С., Махкамова Д.К., Жалалова Д.З. Эндотелин-1 ва гомоцистеин даражасини артериал гипертензия фонида тўр парда ўзгаришларида эндотелиал дисфункциянинг маркерлари сифатида текшириш Журнал

- «Биомедицина ва амалиёт». Тошкент - 2021, Том № 6, №5. С. 203-210
2. Жалалова Д.З., Махкамова Д.К Мультикомпонентный подход к диагностике изменений сетчатки при артериальной гипертензии Журнал «Проблемы биологии и медицины» – 2021. №5 С – 205-211.
 3. Жалалова Д.З., Махкамова Д.К.ОКТ- ангиография при оценке сосудистого русла сетчатки и хориоидеи Журнал «Проблемы биологии и медицины»– 2021. №6 С – 211-216.
 4. Zhalalova D.Z.The content of endothelin and homocysteine in blood and lacrimal fluid in patients with hypertensive retinopathy Web of Scientist:International Scientific Research Journal Volume 3,ISSUE 2,February-2022,C. 958-963
 5. Zhalalova D.Z. Modern aspects of neuroprotective treatment in hypertensive retinopathy Web of Scientist:International Scientific Research Journal Volume 3,ISSUE 2,February-2022,C. 949-952
 6. Zhalalova D.Z.Development of classification criteria for neuroretinal ischemia in hypertension Web of Scientist:International Scientific Research Journal Volume 3,ISSUE 2,February-2022,C. 972-978
 7. Жалалова Д.З.Классификационные критерии изменений сосудов сетчатки при артериальной гипертензии Журнал «Проблемы биологии и медицины» – 2022. №1 С – 50-53.
 8. Жалалова Д.З.Диагностические критерии оптической когерентной томографии с функцией ангиографии при ишемических заболеваниях органа зрения на фоне артериальной гипертензии Журнал «Проблемы биологии и медицины» – 2022. №5 С – 73-78
 9. Жалалова Д.З.Оценка маркеров эндотелиальной дисфункции в слезной жидкости у пациентов с артериальной гипертензией Журнал «Биомедицина ва амалиёт». Тошкент - 2022, Том № ,№. С.
 - 10.Жалалова Д.З. ОКТ-ангиография в оценке ретинальной и хореоретинальной микроциркуляции у пациентов с неосложненной артериальной гипертензией Международный офтальмологический конгресс ИОС Ташкент 2021,С 95-96
 - 11.Жалалова Д.З. Современные аспекты нейропротекторного лечения при гипертонической ретинопатии Журнал ТМА – 2022. № 4 С 84-87
 - 12.Zhalalova D.Z.Magnetic Resonance Tractography as a Method of Choice for Neuroimaging in ocular ischemic syndrome against the background of hypertension Central Asian Journal of medical and natural sciences Vol 3 ISSUE 2, Mar-Apr 2022, С 207-210
 - 13.Zhalalova D.Z.Development of classification criteria for neuroretinal ischemia in arterial hypertension Central Asian Journal of medical and natural sciences Vol 3 ISSUE 3, May-Jun 2022, С 59-65

14. Mukhamedov I.M., Makhkamova D.E., Mukhamedov B.I. Microecology of the vagina violations and ways to correct them. Т., 2004
15. Ибрагимов К. У., Садыков А. И., Мухамедов Б. И. Состояние микросомальной и митохондриальной фракций печени при экспериментальной ишемии мозга у крыс //Дерматовенерология ва дерматоонкопатологиядаги диагностика ва даволашда янги технологияларнинг ривожланиши. – 2022. – С. 57-58.
16. R.B., A. ., & L.I., M. . (2021). Assessment Of Clinical And Psychological Status And Quality Of Life Of Patients In Different Forms Of Irritable Bowel Syndrome. The American Journal of Medical Sciences and Pharmaceutical Research, 3(02), 127–134. <https://doi.org/10.37547/TAJMSPR/Volume03Issue02-19>
17. Abdullayev R. B., Makhmudova L. I. (2021). Features of Chemical Elements in Various Forms of Irritable Bowel Syndrome. Annals of the Romanian Society for Cell Biology, 25(2), 2993–3000. Retrieved from <https://www.annalsofrscb.ro/index.php/journal/article/view/1276>
18. Abdullayev R. B., Makhmudova L.I. Features of Chemical Elements in Various Forms of Irritable Bowel Syndrome // Annals of R.S.C.B., ISSN:1583-6258, Vol. 25, Issue 2, 2021, Pages. 2993 –30006.
19. Abdullayev R.B., Makhmudova L.I. Micro elemental imbalance in irritable bowel syndrome and its correction. Academia. Vol. 11, Issue 5, May 2021:655-662
20. Abdullayev R.B., Makhmudova L.I., (2021). Assessment Of Clinical And Psychological Status And Quality Of Life Of Patients In Different Forms Of Irritable Bowel Syndrome. The American Journal of Medical Sciences and Pharmaceutical Research, 3(02), 127-134
21. Abdullaev R. B. Clinico-immunologic effect of immunomodulin and bactim in duodenal ulcer under environmental pollution conditions //Eksperimental'naia i Klinicheskaia Gastroenterologiya= Experimental & Clinical Gastroenterology. – 2002. – №. 5. – С. 42-4, 127.
22. Григорий Борисович Пягай. (2023). клинко-дерматоскопическая корреляция в диагностике различных форм актинического кератоза. research and education, 2(3), 57–63. <https://doi.org/10.5281/zenodo.7764665>
23. Furkatovna, A.N. and Furkatovna, A.F. 2023. Stylistics Devices and Literature. Web of Scholars : Multidimensional Research Journal. 2, 3 (Mar. 2023), 9–14. DOI: <https://doi.org/10.17605/OSF.IO/KM9GY>
24. Saydullayevna N. N., Furkatovna A. N. teaching english language for medical purposes in higher school. https://eprajournals.com/jpanel/upload/1206am_41.EPRA%20JOURNALS-2147.pdf
25. Furkatovna A. N., Furkatovna A. F. innovative activity in the field of tourism: essence and specificity //zbiór artykułów naukowych recenzowanych. http://xn--e1aajfpcds8ay4h.com.ua/files/95_01_s.pdf#page=97
26. Furkatovna A. N., Furkatovna A. F. innovative activity in the field of tourism. Euro-Asia Conferences, 1(1). Retrieved from <http://papers.euroasiaconference.com/index.php/eac/article/view/97> .
27. Amanova N.F Amanova F.F (2022) Malum bir maqsadga qaratilgan va maxsuslashgan til. <https://conf.iscience.uz/index.php/yumti/article/view/118/1101>